Zur Abwehr.

Von

Dr. Julius Sander.

Auf Seite 168 des 1. und 2. Heftes des 3. Bandes der Archivs für Anthropologie (1868) bespricht Herr Prof. Ecker meine im 2. Hefte dieses Archivs enthaltene Arbeit über zwei Mikrocephalengehirne. Ich habe daselbst Abbildungen von dem Gehirn des Friedrich Sohn gegeben und darauf aufmerksam gemacht, dass Vogt, dem nur der Schädelausguss desselben Individuum zugängig war, als lobus occipitalis (tab. X., D.) ein Stück des Cerebellum gedeutet hat. Ich habe ferner Vogt's Schlüsse, was das Mikrocephalengehirn angeht, für verfehlt erklärt, weil er nur Schädelausgüsse zu seinen Untersuchungen benutzt hat und weil solche nur mit allergrössester Vorsicht an Stelle von Gehirnen verwerthet werden dürfen. Dies giebt auch Herr Prof. Ecker in seinem Referat bedingt zu, aber er fügt nicht nur im Text, als er meine Abbildung citirt, ein „wenn richtig" hinzu, sondern er sagt sogar in einer Note: „Nach einer eben vorgenommenen Vergleichung der Abbildung von Vogt, derjenigen von Sander und des Schädelausgusses (!!) möchte ich aber dennoch mehr der Vogt'schen Deutung des Lappens D. beistimmen." Gegen derartige Folgerungen muss ich mich ausdrücklich verwahren; das Gehirn, von dem meine Abbildung genommen ist, findet sich im Berliner anatomischen Museum, kann daher von jedem angesehen werden und ich möchte Herrn Prof. Ecker bitten, ehe er die wissenschaftliche Glaubwürdigkeit eines Menschen in so unmotivirter Weise anzweifelt, künftig doch erst das streitige Object selbst in Augenschein zu nehmen. Dass der Schädelausguss für Vogt spricht, habe ich nie bezweifelt; ich wenigstens glaube aber, dass das Gehirn selbst mehr entscheidet, als der Ausguss, der doch im günstigsten Falle nur ein schwaches Abbild des Gehirns darstellt. —

Berlin, den 10. November 1868.

Fig. 1.

Fig. 2.

Fig. 3.

A. Setzinze Lith. Inst. Berlin

Fig. 1.

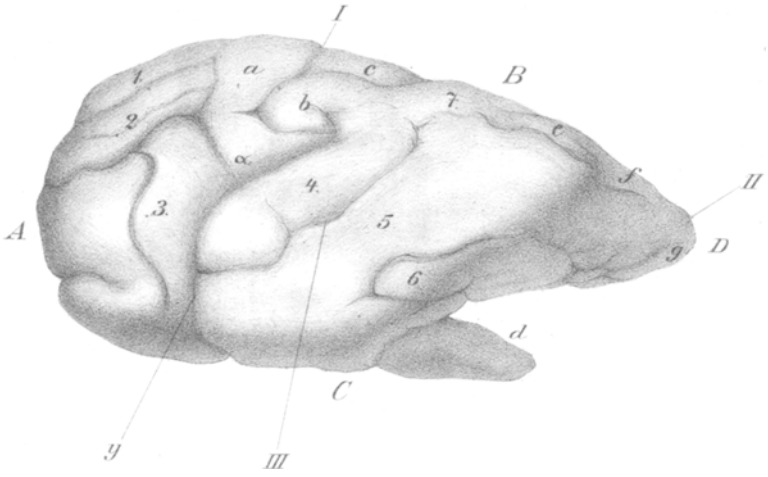

Fig. 2.

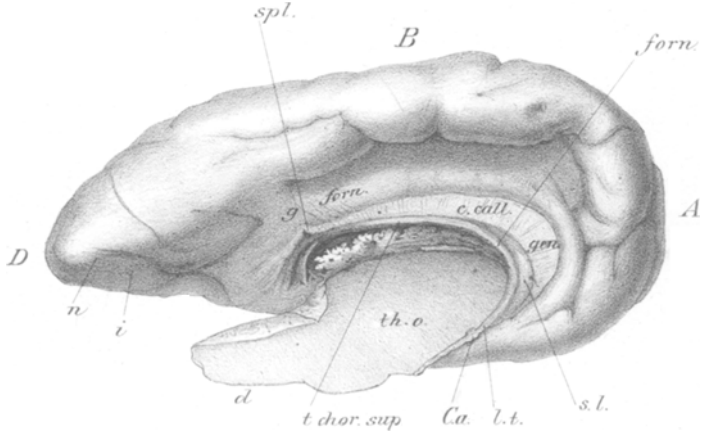

A. Schrinze Lith. Inst. Berlin.

Fig. 4.

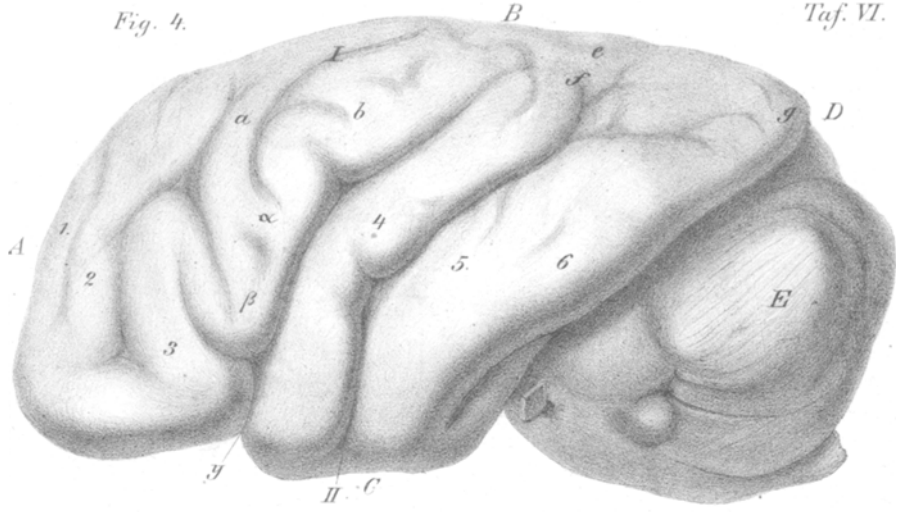

Fig. 3.

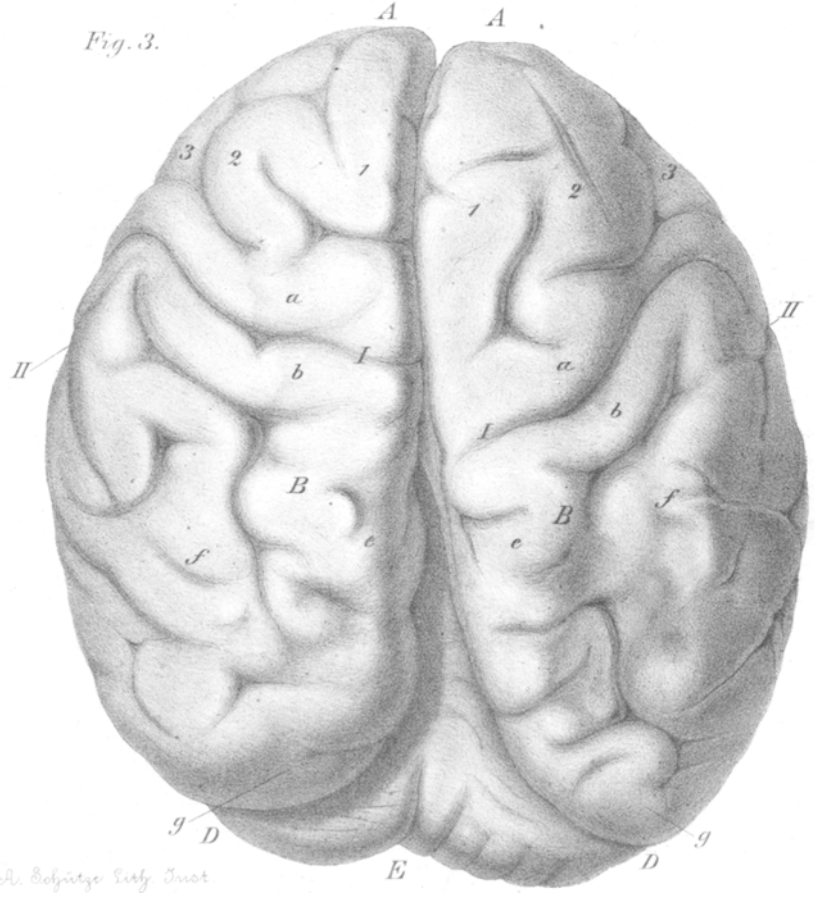

A. Schütze Lith. Inst.

Fig. I.

Taf. VII.

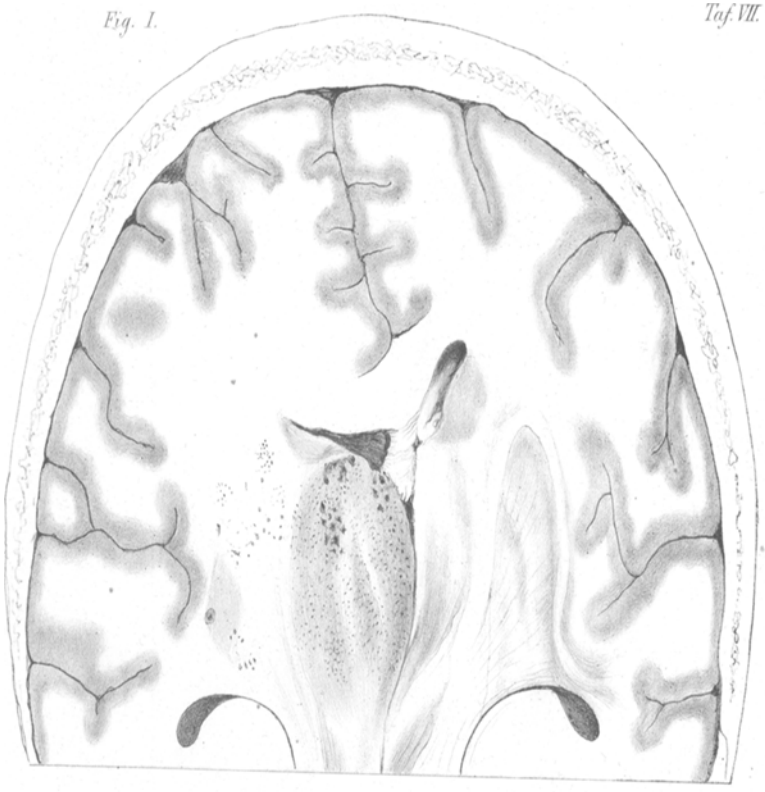

Fig. II.

A. Schütze Lith. Inst. Berlin.